Лечение осложнений

Концепция лечения, предложенная Dr. Michael R. Norton, Лондон, Великобритания

> Лечение периимплантита с использованием Geistlich Bio-Oss® и Geistlich Bio-Gide®

1. Клинический профиль

Локализация и параметры дефекта	☒ Эстетически значимая область ☒ Эстетически менее значимая область ☐ Одиночный дефект зубного ряда ☒ Множественный дефект зубного ряда Примечание: Описываемая концепция реализуема также при одиночном дефекте зубного ряда.
Состояние кости	☐ Отсутствие костного дефекта ☒ Наличие костного дефекта Примечание: В данном клиническом случае с вестибулярной стороны имплантата, установленного 10 месяцев назад, имеются дегисценция и фенестрация. ☒ Показания к проведению костной аугментации.
Состояние мягких тканей	☒ Отсутствие рецессии ☐ Рецессия ☒ Воспаление ☒ Признаки инфицирования ☐ Без патологии ☐ Тонкий биотип ☐ Толстый биотип ☐ Недостаток кератинизированной слизистой Примечание: Толщина тканей в данном клиническом случае очень небольшая. Описываемая концепция реализуема также при отсутствии рецессий. ☒ Показания к проведению аугментации мягких тканей
Состояние имплантата	Имплантат стабилен ☒ да ☐ нет Показания к удалению имплантата ☐ да ☒ нет

Библиография

1 Mombelli, A., Buser, D. & Lang, N. P. (1988) Colonization of osseointegrated titanium implants in edentulous patients. Early results. Journal of Periodontology 69, 857–864.

2 Becker, W., Becker, B. E., Newman, M. G. & Nyman, S. (1990) Clinical and microbiologic findings that may contribute to dental implant failure. In Oral and Maxillofac Implants 5, 31–38.

3 Alcoforado, G. A., Rams, T. E., Feik, D. & Slots, J. (1991) Microbial aspects of failing osseointegrated dental implants in humans. Journal Parodontol 10, 11–18.

4 Brägger, U., Hugel-Pisoni, C., Burgin, W., Buser, D. & Lang, N. P. (1996) Correlations between radiographic, clinical and mobility parameters after loading of oral implants with fixed partial dentures. A 2-year longitudinal study. Clinical Oral Implants Research 7, 230–239.

5 Buser, D., Mericske-Stern, R., Bernard, J. P., Behneke, A., Behneke, N., Hirt, H. P., Belser, U. C. & Lang, N. P. (1997) Long-term evaluation of non-submerged ITI implants. Part 1: 8-year life table analysis of a prospective multi-center study with 2359 implants. Clinical Oral Implants Research 8, 161–172.

6 Karoussis, I. K., Brägger, U., Salvi, G. E., Burgin, W. & Lang, N. P. (2004) Effect of implant design on survival and success rates of titanium oral implants: a 10-year prospective cohort study of the ITI Dental implant system. Clinical Oral Implants Research 15, 8–17.

7 Karoussis, I. K., Salvi, G. E., Heitz-Mayfield, L. J., Brägger, U., Hämmerle, C. H. & Lang, N. P. (2003) Long-term implant prognosis in patients with and without a history of chronic periodontitis: a 10-year prospective cohort study of the ITI Dental implant system. Clinical Oral Implants Research 14, 329–339.

8 Schwarz F, Bieling K, Latz T, Nuesry E, Becker J. Healing of intrabony periimplantitis defects following application of a nanocristalline hydroxyapatite (Ostim) or a bovine-derived xenograft (Geistlich Bio-Oss®) in combination with a collagen membrane (Geistlich Bio-Gide®). A case series. J Clin Periodontol 2006; 33: 491–499.

Контакты

> Dr. Michael R. Norton, No. 98 Harley Street, W1 London, England
Telefon: +44 207 486 9229, Fax: +44 207 486 9119, E-Mail: drnorton@nortonimplants.com

Дополнительная информация

> Дополнительные брошюры Вы найдете на сайте компании: **www.geistlich.com/indicationsheets**
> Оформить бесплатную подписку на получение брошюр или отказаться от нее Вы можете у регионального дистрибьютора компании.

Geistlich Biomaterials

© Geistlich Pharma AG
Business Unit Biomaterials
CH-6110 Wolhusen
phone +41 41 492 56 30
fax +41 41 492 56 39
www.geistlich.com

Эксклюзивный дистрибьютор в России:
Группа компаний «СИМКО»
г. Москва, Нижний Сусальный пер., дом 7, стр. 7
тел.: (495) 737 80 03, (495) 737 80 04
факс: (495) 737 38 26
orders@simkodent.ru www.simkodent.ru

31241.2/0709/d

Вводная информация

Dr. Michael R. Norton:
«Периимплантит – это инфекционный процесс, поражающий кость и мягкие ткани, окружающие функционирующий имплантат. В результате периимплантита резорбируется маргинальная кость, что может привести к потере остеоинтеграции. Бактериальная инфекция играет ключевую роль в этиологии периимплантита[1,2,3]. Поэтому инфекционный контроль приобретает важное значение в его лечении. Оценить общую распространенность периимплантита сложно, поскольку разные исследователи берут за основу различные критерии для оценки успешности имплантации. Тем не менее, существуют компилятивные обзоры[8], которые на основе анализа данных нескольких исследований[4,5,6,7] позволяют указать возможные границы варьирования этого параметра: 10-29%. За последние 16 лет своей практики я наблюдал не более 6 случаев развития периимплантита, связанных, по всей вероятности, с отсутствием у имплантатов TPS- или HA-покрытия.

Использование материалов Geistlich Bio-Oss® и Geistlich Bio-Gide® описывается как адекватная мера восстановления остеоинтеграции имплантатов[8]. Эти материалы применяются для реконструкции дефектов, вызванных периимплантитом. Перед хирургическим лечением целесообразно проведение антимикробной терапии. Обычно я назначаю антибиотики системно и параллельно делаю подслизистое промывание 10 мл 0,12% раствором хлоргексидина с последующим внесением под слизистую 2 весовых % миноциклина HCL (Dentomycin™). При наличии таких выраженных изменений на рентгенограмме, как в представленном случае, я немедленно начинаю хирургическое лечение. Откидываю полнослойный лоскут с широким основанием, убираю грануляции, выполняю тщательный кюретаж. Вместо лимонной кислоты, которая деминерализует кость, я использую хлоргексидин. При концентрации 0,12% и времени выдержки 5 мин хлоргексидин является очень эффективным антибактериальным средством. Гранулы Geistlich Bio-Oss® я смачиваю раствором тетрациклина, который достаточно часто применяется в хирургической стоматологии, поскольку связывается с гидроксиапатитом.

Иногда мы берем мазки для микробиологического исследования и для тестирования на чувствительность к антибиотикам. При этом в качестве прикрытия всегда используется амоксициллин с метронидазолом. При необходимости в антибиотикотерапии обычно я назначаю клиндамицин или азитромицин».

2. Цели лечения

> Борьба с бактериальной инфекцией.
> Регенерация кости в области дефекта за счет использования Geistlich Bio-Oss® и Geistlich Bio-Gide®.

3. Описание лечения

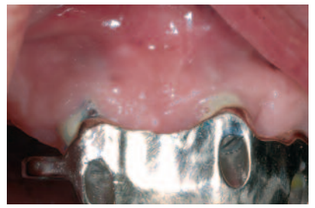

Рис. 1 Клиническая ситуация: при контрольном осмотре через 5 лет после установки имплантатов пациент 65 лет жалуется на недавно возникшую болезненность в области имплантата 13. Данные осмотра: слизистая имеет здоровый вид с нормальным розоватым оттенком; из слизисто-имплантатных бороздок в области 2-х из 3-х имплантатов, установленных в правом квадранте верхней челюсти, при пальпации определяется гнойное выделяемое. Пациенту назначен комбинированный курс амоксициллина 500 мг 3 раза в сутки и метронидазола 200 мг 3 раза в сутки на 5 дней. Тип протеза: съемный протез на неупругой отфрезерованной балке с прецизионными аттачменами.

Рис. 2 Вид с окклюзионной стороны.

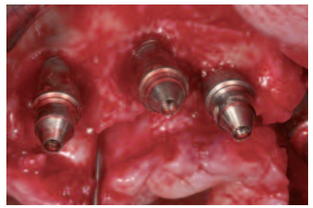

Рис. 3 По завершении курса антибиотикотерапии предпринято хирургическое вмешательство. После откидывания лоскута хорошо виден большой внутрикостный кратерообразный дефект с твердыми «зубными» отложениями на поверхности имплантатов. Грануляции тщательно выскоблены.

Рис. 4 С осторожностью, чтобы не повредить поверхность имплантатов, проведен кюретаж (избежать повреждений можно используя неметаллические скалеры); на поверхность имплантатов и в область дефекта на 5 мин помещены марлевые тампоны, смоченные в 0,12% растворе хлоргексидина.

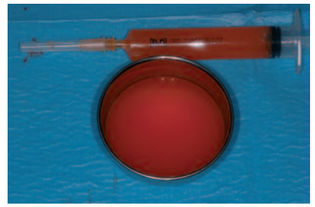

Рис. 5 После обработки хлоргексидином пораженная область промыта из шприца стерильным физиологическим раствором (20 мл) с растворенным в нем 1 г тетрациклина.

Рис. 6 Здоровые ткани после обработки; поверхности имплантатов чистые, немного поврежденные в ходе механической обработки.

Рис. 7 В мембране Geistlich Bio-Gide® мукотомом сформированы отверстия под имплантаты.

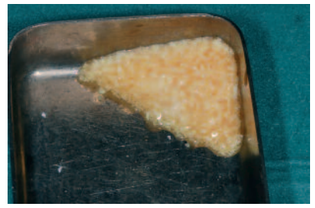

Рис. 8 Гранулы Bio-Oss® смочены раствором тетрациклина; смесь внесена в область дефекта и на имплантаты.

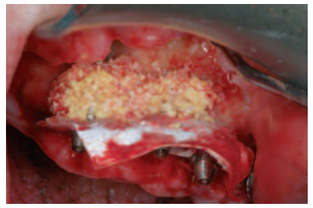

Рис. 9 Поверх костнозамещающего материала уложена мембрана Geistlich Bio-Gide®.

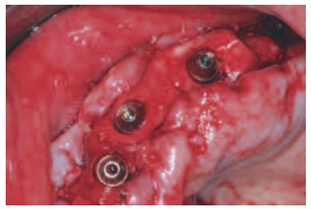

Рис. 10 Край мембраны заведен под лоскут, чтобы мембрана полностью закрыла аугментат.

Рис. 11 Лоскуты уложены на место и фиксированы швами. На имплантатах закреплена балка. Пациенту назначен азитромицин 500 мг 1 раз в сутки в течение 3-х дней.

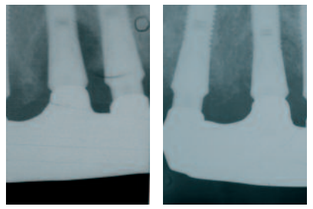

Рис. 12 и 13 Рентгенограммы до и через 2 месяца после вмешательства. Клинические признаки воспаления отсутствуют.

Рис. 14 Здоровые ткани через 1 месяц после вмешательства.

Рис. 15 Постоянные протезы во рту.